



INSTITUTO DE DERMATOLOGIA PROF. R. D. AZULAY

INSTITUTO DE DERMATOLOGIA  
PROF. RUBEM DAVID AZULAY

# Lesiones ulceradas en la sarcoidose: manifestación cutánea rara de una enfermedad sistémica

Autores:

Nayibe Solano Martinez

Gioiella Vilela de Sousa

Carla Tamler

Bernard Kawa Kac

João Carlos Regazzi Avelleira





# SARCOIDOSE

**ID:** Paciente femenina, 51 años, casada, residente en Rio de Janeiro.

**MC:** “Lesiones en el cuerpo”

**EA :** Paciente refiere hace 2 años aparecimiento de máculas, placas, pápulas y lesiones ulceradas en miembros inferiores. Posteriormente, las lesiones comprometieron tronco y miembros superiores, acompañadas de prurito y dolor, sin ulceración

**AP:** HTA (propranolol, captopril, hidroclorotiazida)

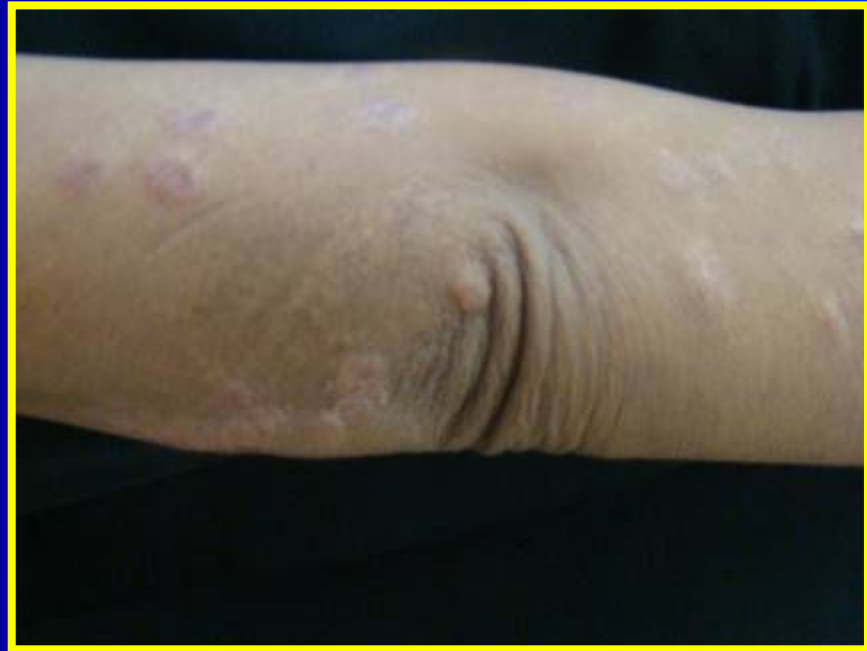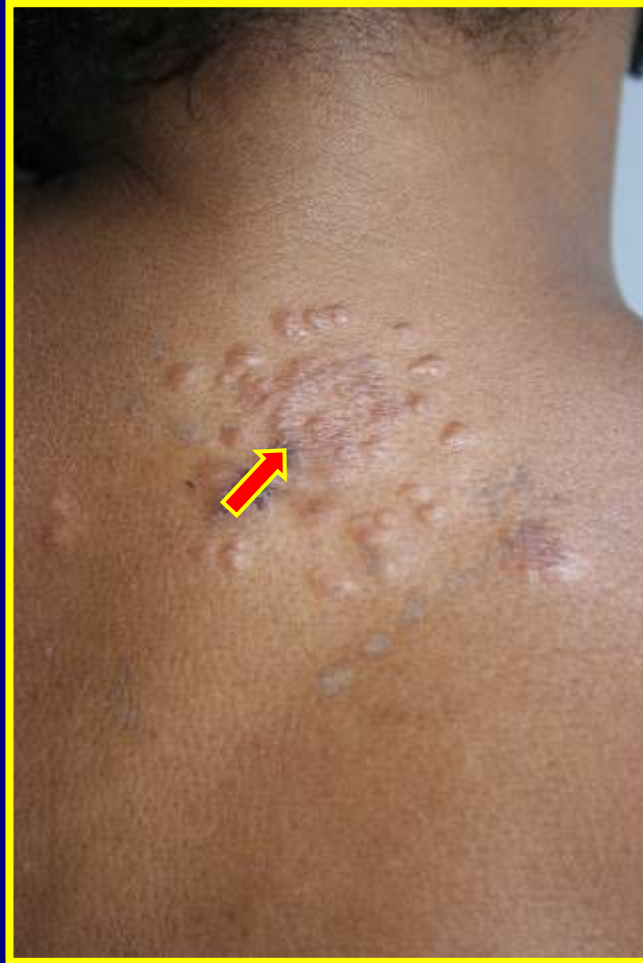**HS:** Ex-fumadora



# SARCOIDOSE

INSTITUTO DE DERMATOLOGIA  
PROF. RUBEM DAVID AZULAY

Examen dermatológico:

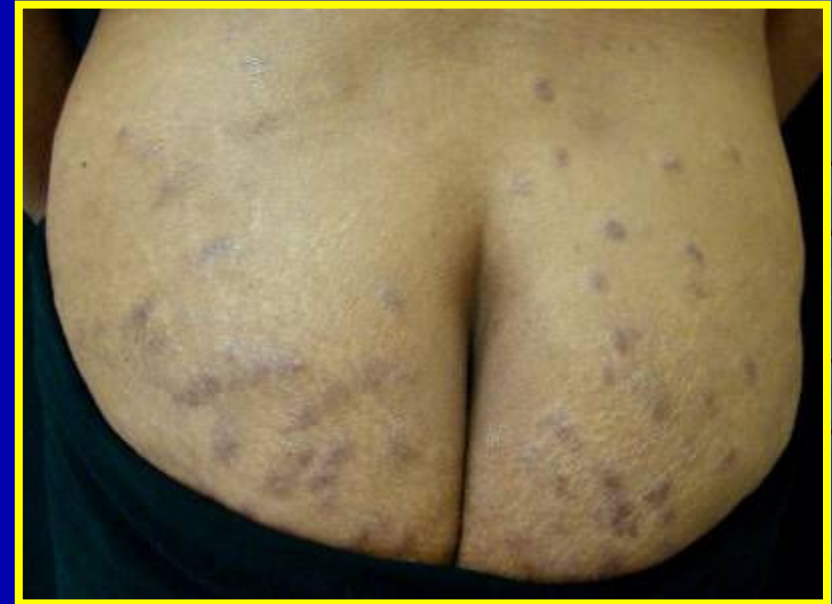
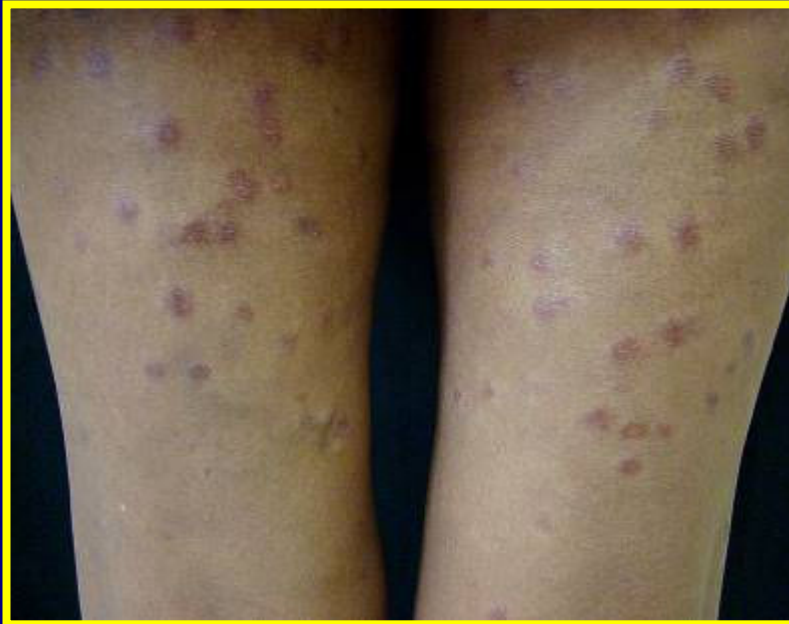
Múltiples pápulas eritemato-acastañadas confluentes



# SARCOIDOSE

Examen dermatológico:

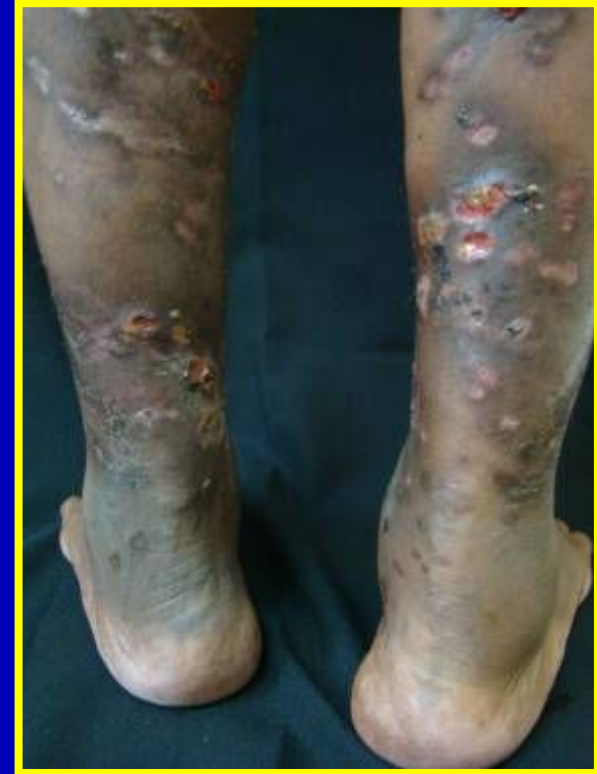
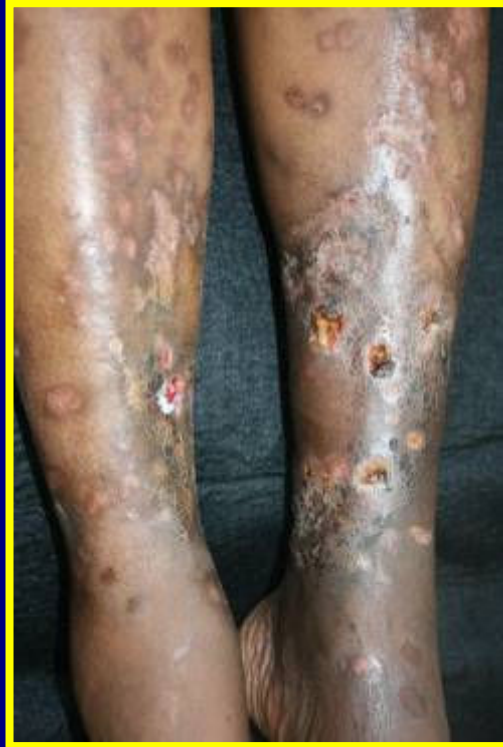
Pápulas eritemato-violáceas  
con descamación.



# SARCOIDOSE

Examen dermatológico:



Lesiones úlcero-necróticas bien delimitadas, máculas arredondadas eritematoacastañadas con centro atrófico y halo hipercrómico.



# SARCOIDOSE

## Impresión diagnóstica:

- Sífilis
- Hanseníase
- Sarcoidose

INSTITUTO DE DERMATOLOGIA

PROF. RUBEM DAVID AZULAY





# EXAMENES LABORATORIALES

INSTITUTO DE DERMATOLOGIA  
PROF. RUBEM DAVID AZULAY

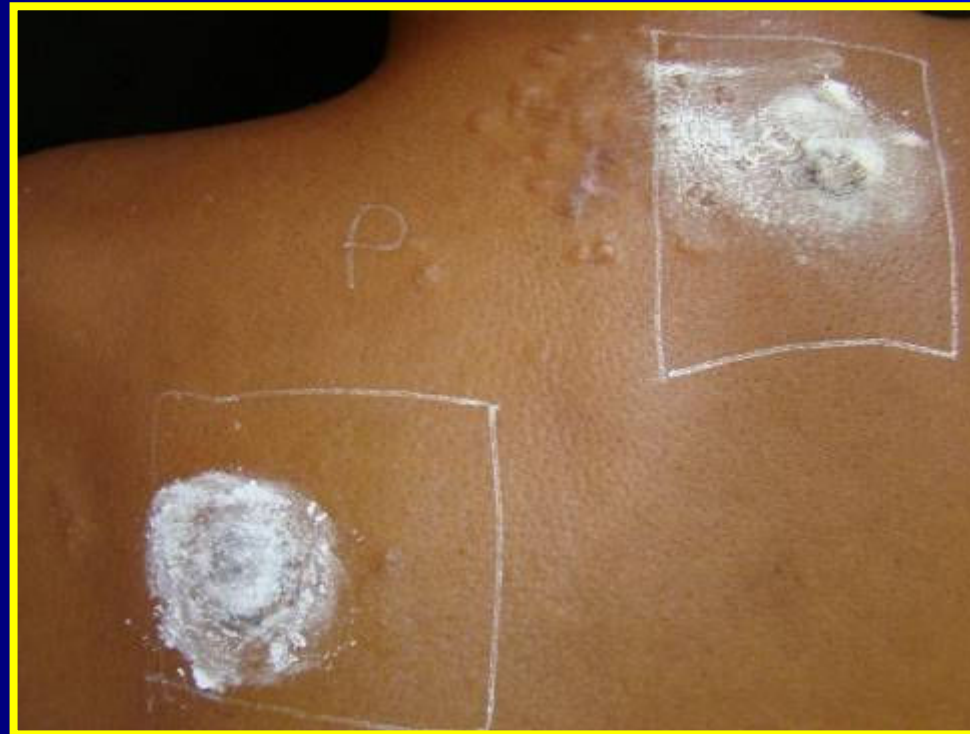- Hemograma: anemia microcítica y normocromica
- Enzimas y función hepática: GGT:297  
FA: 1027  
TP: 14,4s e 60,1%
- Cálcio Iónico: 5,9 (V.R.: 4,2 a 5,5)
- Dosificación de ECA: 564 (V.R.: 35 a 90)
- Función Renal: Normal
- FAN, VHS, VDRL, FTA- ABS: Negativos





## EXAMENES LABORATORIALES

- Baciloscopia: Negativa
- PPD: No Reactor
- Prueba de la Pilocarpina





## EXAMENES LABORATORIALES

INSTITUTO DE DERMATOLOGIA  
PROF. RUBEM DAVID AZULAY

- Rx de Tórax: Infiltrado retículo-nodular bilateral
- ECG: B.R.D.
- Valoración Oftalmológica: Sinéquias secundárias a uveíte anterior
- Doppler Arterial MMII

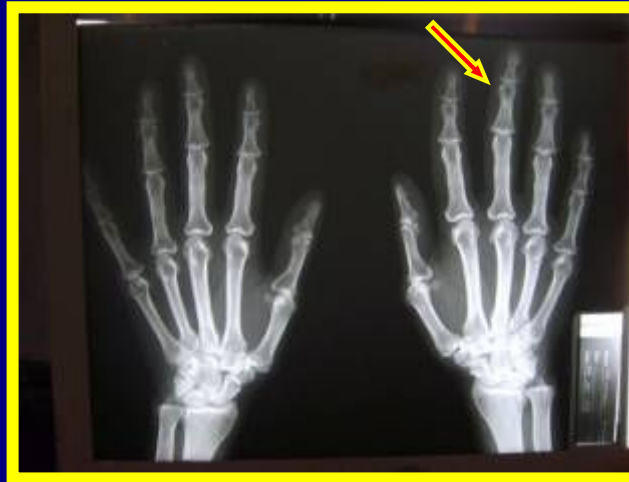



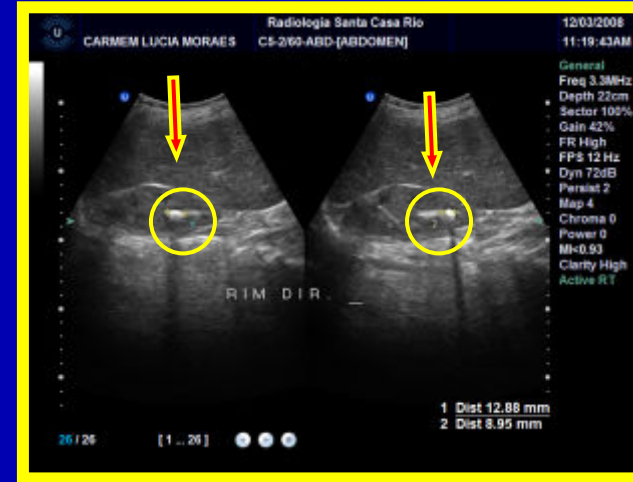
# EXAMENES DE IMAGENES

INSTITUTO DE DERMATOLOGIA  
PROF. RUBEM DAVID AZULAY

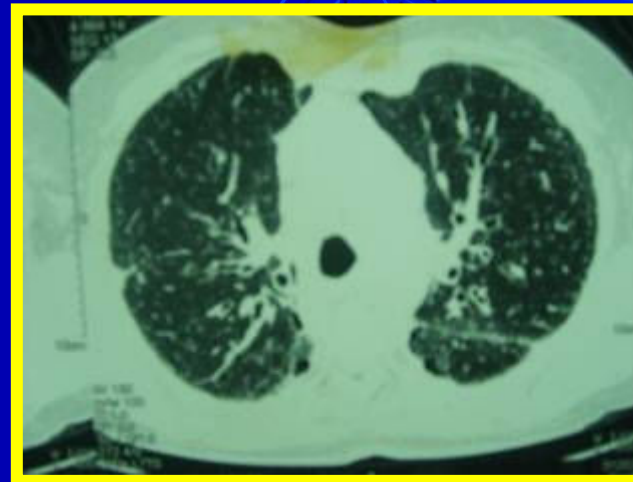
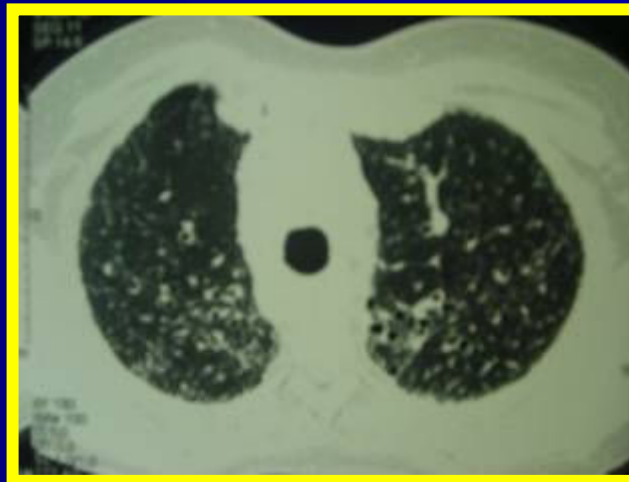## Rx



## Eco Renal



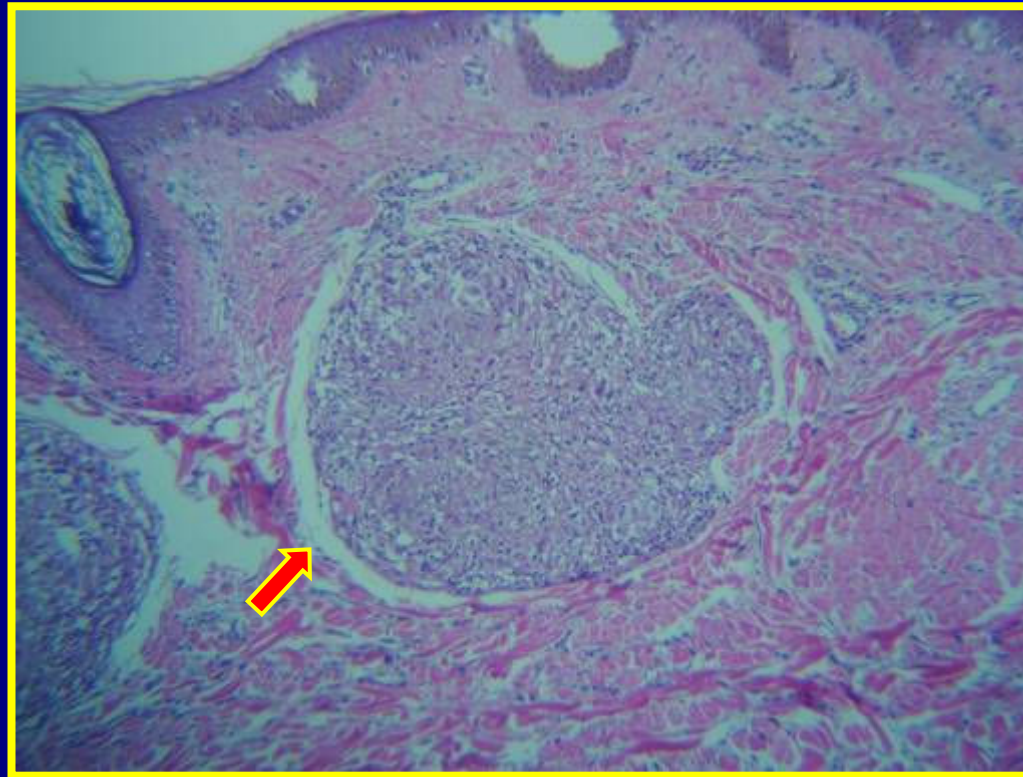
## TAC de Torax





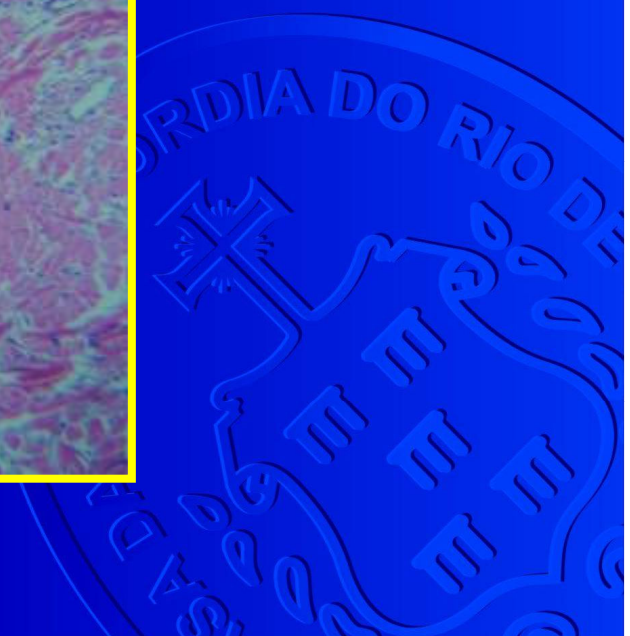
# SARCOIDOSE

## Histopatologia



INSTITUTO DE DERMATOLOGIA

PROF. RUBEM DAVID AZULAY



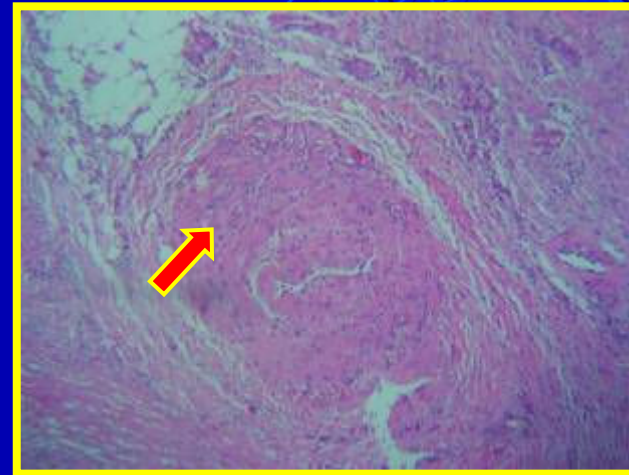
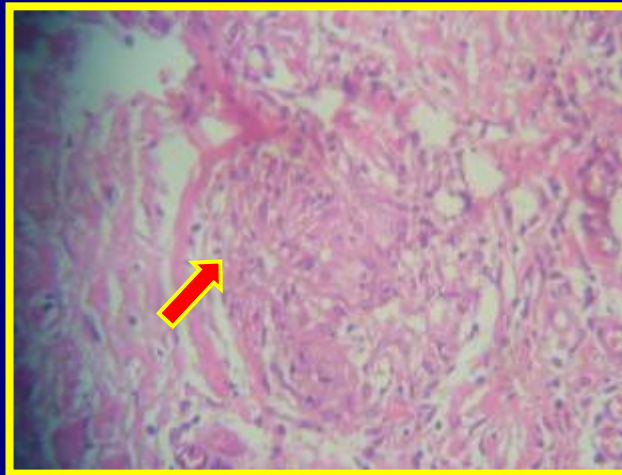
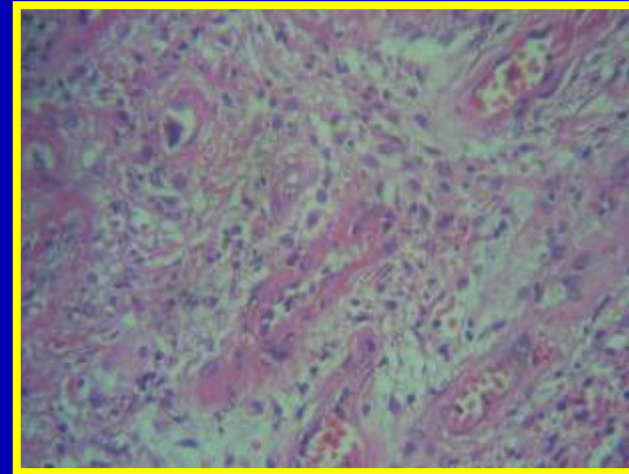
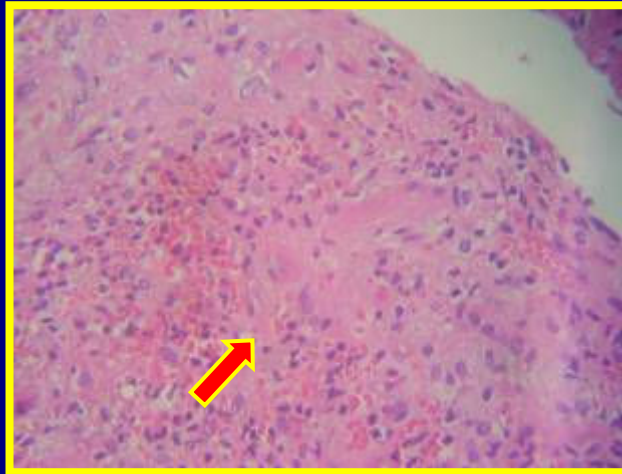


# SARCOIDOSE

INSTITUTO DE DERMATOLOGIA

PROF. RUBEM DAVID AZULAY

## Histopatologia





# Discusión

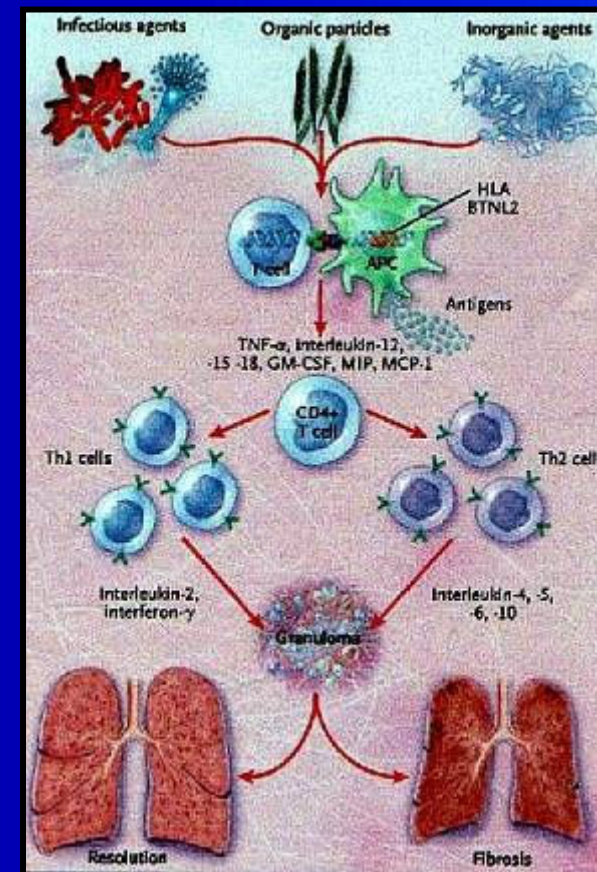
INSTITUTO DE DERMATOLOGIA  
PROF. RUBEM DAVID AZULAY

- Enfermedad granulomatosa, de etiología desconocida, participan factores genéticos, inmunológicos, ambientales y infecciosos

- Mujeres, raza negra, 25-40 y 45-65 años

- Multisistémico

- Polimorfismo lesional cutáneo



Iannuzzi MC, Rybicky BA, Teirstein AS.  
*N Engl J Med* 2007



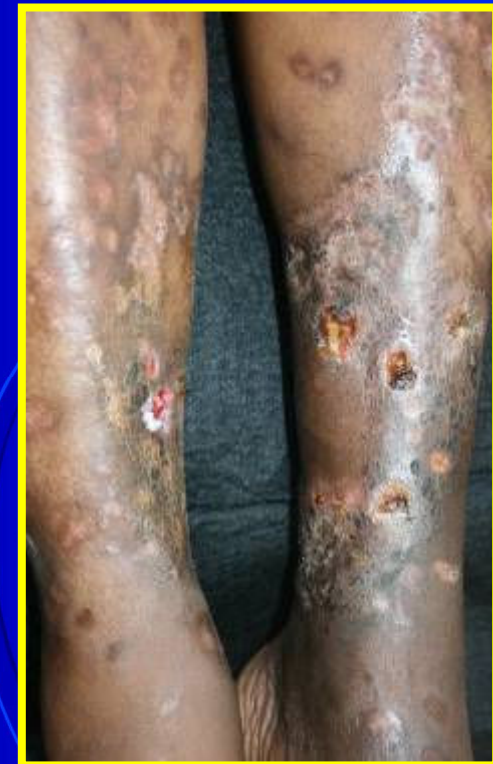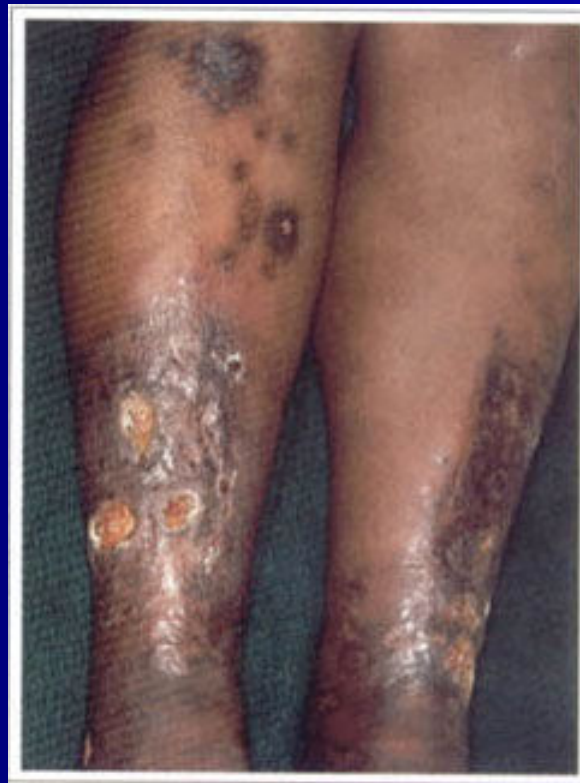# SARCOIDOSE

Caso Clínico

## *Lesões cutâneo-ulcerosas na sarcoidose \**

Sandra Lopes Mattos e Dinato<sup>1</sup>  
Sandra Elizabeth Lavedonio<sup>2</sup>  
Ney Romiti<sup>4</sup>

*An Bras Dermatol.* 1996;71(6):491-493.



INSTITUTO DE DERMATOLOGIA

PROF. RUBEM DAVID AZULAY



# SARCOIDOSE

INSTITUTO DE DERMATOLOGIA  
PROF. RUBEM DAVID AZULAY

- Teorias descritas para explicación de la vasculitis en la sarcoidose:
  1. Vasculitis granulomatosa
  2. Vasculitis por inmunocomplejos





# TRATAMIENTO

INSTITUTO DE DERMATOLOGIA  
PROF. RUBEM DAVID AZULAY

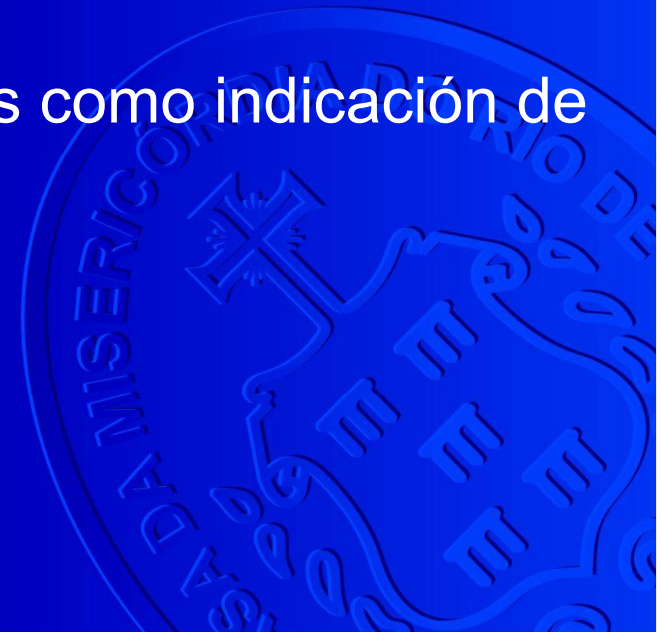- Corticóide sistémico: **prednisona** 50mg/dia
- Outras opções terapéuticas existentes:
  - **Talidomida**
  - **Pentoxifilina**
  - **Hidroxicloroquina**
  - **Infliximab**
  - **Minociclina**





## Motivo de la presentación:

- Una forma rara de sarcoidose, confirmando el polimorfismo lesional de la enfermedad, siendo el segundo caso descrito en la literatura médica brasileira.
- Presencia de lesiones ulceradas como indicación de gravedad.





## Referencias bibliográficas:

1. Albernaz A, Rosa ACF et al. Envolvimento hepático na sarcoidose: relato de caso. *Radiol Bras* 2006;39(2):157-8.
2. Albertini JG, Tyler W, Miller III F. Ulcerative sarcoidosis. *Arch Dermatol* 1987;123(11):1531-34.
3. Barcelos da Nobrega B, Meirelles GSP et al. Sarcoidose pulmonar: achados na tomografia computadorizada de alta resolução. *J Bras Pneumol* 2005;31(3):254-60.
4. Capelozzi VL, Parras ER, Ab-Saber AM. Apresentação anatomopatológica das vasculites pulmonares. *J Bras Pneumol* 2005;31(Supl.1):S9-S15.
5. Daldon PEC, Arruda LHF. Granulomas não infecciosos: Sarcoidose. *An Bras Dermatol* 2007; 82(6):599-71.
6. Iannuzzi MC, Rybicki BA, Teirstein AS. Sarcoidosis. *N Engl J Med* 2007;357:2153-65.
7. Newman LS, Rose CS, Maier LA. Sarcoidosis. *N Engl J Med* 1997;336(17):1224-35.
8. Pena CR, Costa GLB et al. Sarcoidose na infância com manifestações raras: vasculite, acometimento do sistema nervoso central, ósseo e genital. *Rev Bras Reumatol* 2005;45(5):321-30.
9. Schwartz RA, Robertson DB et al. Generalized ulcerative sarcoidosis. *Arch Dermatol* 1982;118(11):931-33.
10. Teixeira GPG, Vieira de Paula L et al. Alopecia cicatricial da sarcoidose. *An Bras Dermatol* 2003;78(6):719-22.
11. Verdegem TD, Sharma OP. Cutaneous ulcers in sarcoidosis. *Arch Dermatol* 1987;123(11):1531-34.
12. Wu JJ, Schiff KR. Sarcoidosis. *Am Fam Physician* 2004;70(2):312-22.



INSTITUTO DE DERMATOLOGIA

PROF. RUBEM DAVID AZULAY

GRACIAS !

