



LEISHMANIOSE TEGUMENTAR COM LESÕES CROSTOSAS EXUBERANTES: RELATO DE 2 CASOS

Instituto de Dermatologia Prof. Rubem D. Azulay

Santa Casa de Misericórdia do Rio de Janeiro

Chefia: Dr. David Rubem Azulay

BICHARA, RM; PERAZOLO, GHF; GAVAZZONI-DIAS, MFR; AVELLEIRA, JCR; NETO, MPO.

INTRODUÇÃO

A Leishmaniose Tegumentar Americana é uma doença infecciosa crônica, não contagiosa, causada por protozoários do gênero *Leishmania*, transmitida de animais a humanos através de um vetor, um flebotomíneo.

RELATO DOS CASOS

Caso 1

Paciente feminina, 19 anos, parda, moradora de Bangu, Rio de Janeiro, apresentando lesão com evolução de seis meses no pavilhão auricular esquerdo.

Exame dermatológico: lesão com base eritemato-infiltrada, bem definida, encoberta por crosta exuberante, endurecida (Fig. 1). Após uso de emolientes durante 4 dias, realizamos retirada da crosta revelando base úlcero-vegetante (Fig. 2).

HD: Leishmaniose e Esporotricose.

Teste Intradérmico de Montenegro- 10mm (Fig. 3);

Histopatologia- forma amastigota da *Leishmania* (Fig. 4).

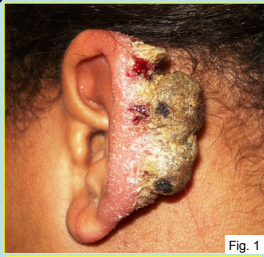

Fig. 1

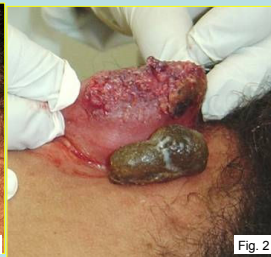

Fig. 2

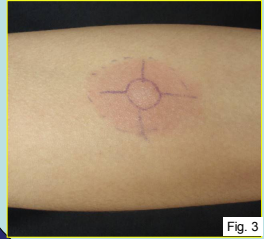


Fig. 3

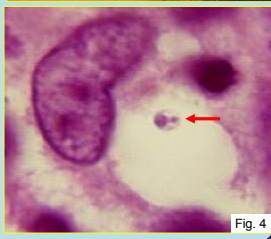

Fig. 4

Caso 2

Paciente masculino, 41 anos, pardo, morador de Bangu, Rio de Janeiro, referindo lesões cutâneas com evolução de três meses, assintomáticas, localizadas inicialmente no mento, que se disseminaram para toda a face.

Exame dermatológico: múltiplas lesões crostosas na face (Fig. 5). Na região palpebral superior esquerda, presença de lesão crostosa com bordas em moldura, sugerindo lesão ulcerada típica em sua base (Fig. 6).

HD: Paracoccidioidomicose, Leishmaniose, Esporotricose, Histoplasmose e Sífilis.

Teste Intradérmico de Montenegro- 9 mm;

Sorologia para HIV e sífilis- negativas;

Imprint com coloração de *Leishman* e histopatologia- forma amastigota do protozoário (Fig. 7);

Reação em cadeia de polimerase- positividade para banda específica para *Leishmania* do subgênero *viannia* (Fig. 8).

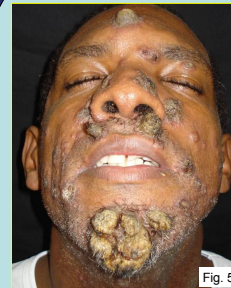


Fig. 5

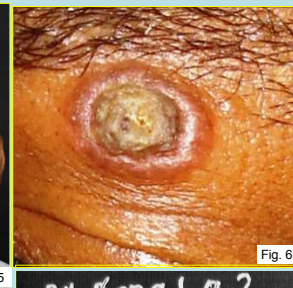


Fig. 6

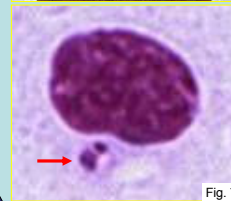

Fig. 7

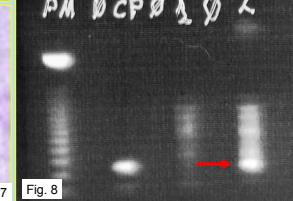

Fig. 8

DISCUSSÃO:

A Leishmaniose Tegumentar tem como apresentação clínica mais freqüente uma úlcera com "bordas em moldura", entretanto podem ocorrer outras formas como úlcero-crostosa, úlcero-vegetante, verrucosa, etc.

No Rio de Janeiro se destaca um padrão de transmissão peridomiciliar, que tem como principal vetor o flebotomíneo *Lutzomyia intermedia*. e principal agente etiológico a *Leishmania viannia braziliensis*.

Ressaltamos a necessidade do conhecimento desta entidade e de suas diversas apresentações clínicas pelo dermatologista.

Referências bibliográficas:

1. Loureiro CCP, Dadalti P, Gutierrez MCG, Ramos-e-Silva M. Leishmaniose: métodos diagnósticos. Folha Med 1998;117:131-4.
2. Manual de Vigilância da Leishmaniose Tegumentar Americana. Brasília: Ministério da Saúde, Secretaria de Vigilância em Saúde, 2007.
3. Silveira TGV et al. Polymerase chain reaction with lesion scrapping for the diagnosis of human American tegumentary leishmaniasis. Mem Inst Oswaldo Cruz. 2006;101(4):427-30.
4. Fernandes NC, Morgan I, Maceira JP, Cuzzi T, Noe RAM. Leishmaniose tegumentar americana: casuística hospitalar no Rio de Janeiro. An Bras Dermatol. 2004;79(4):431-9.
5. Vale ECS, Furtado T. Leishmaniose tegumentar no Brasil: revisão histórica da origem, expansão e etiologia. An Bras Dermatol. 2005;80(4):421-8.