



Tumor glômico subungueal: abordagem clínico-cirúrgica e complicações

Instituto de Dermatologia Prof. Rubem D. Azulay

Santa Casa de Misericórdia do Rio de Janeiro

Chefia: Dr. David Rubem Azulay

Centro de estudos da Unha (CEU) – Chefia: Dra. Robertha Nakamura

MADRID, LM; GUERRA, ML; BICHARA, RM; FILOGÔNIO, RT; LEVERONE, AP

Introdução:

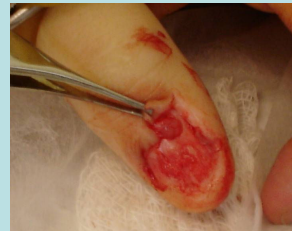
A apresentação solitária do tumor glômico constitui lesão neoplásica única, geralmente benigna e relativamente incomum, ocorrendo em média aos 40 anos de idade, mais em mulheres. Acomete qualquer parte do tegumento, mais comumente as extremidades, especialmente a região subungueal do 1° e 2° quirodáctilos. Representa até 5% dos tumores de mão e pode ter um tamanho médio de 3,5 mm. O tumor glômico subungueal é, na verdade, uma malformação vascular do corpo glômico, estrutura constituída por shunts arteriovenosos digitais responsável pela manutenção do fluxo periférico digital nas mudanças de temperatura. Nos quadros sintomáticos, a dor subungueal paroxística é a queixa mais comum, ocorrendo em mais de 80 % dos casos, sendo espontânea ou induzida por digitopressão e exposição ao frio. Há relatos de irradiação proximal à área afetada. Em cerca de metade dos casos, a lesão pode se manifestar como uma pequena mácula arroxeadada vista através da lâmina ungueal. Quando ocorre no leito da unha, pode haver elevação da placa e quando na matriz, pode levar à formação de sulco longitudinal na lâmina. A suspeita clínica pode ser confirmada pelos testes de contato com substâncias frias e digitopressão. Radiografia, ultrassonografia, doppler, tomografia computadorizada, ressonância magnética e angio-ressonância podem ser necessários para fornecer uma delimitação precisa da lesão, permitindo uma abordagem cirúrgica mais acurada. O tratamento consiste em remoção cirúrgica, cujas complicações mais frequentes são distrofia ungueal permanente e recidiva, quando exceder os limites de exérese de matriz e houver retirada cirúrgica incompleta, respectivamente. A histopatologia confirma o diagnóstico.

Relato de caso:

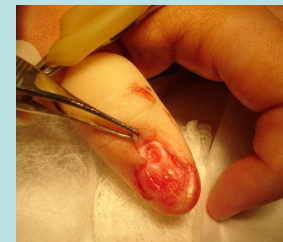Paciente feminina, branca, 32 anos, procedente do Rio de Janeiro, referindo episódios súbitos de intensa dor na região subungueal do 1° quirodáctilo esquerdo há 8 meses, com irradiação para a região proximal do dígito acometido. Relatava surgimento de vermelhidão circunscrita sob a placa ungueal concomitantemente ao quadro clínico. Ao exame dermatológico havia pequena mácula eritematosa, circunscrita, na região da lúnula e estria longitudinal sobrejacente, na lâmina de 1° quirodáctilo esquerdo, além dor à compressão da placa ungueal e imersão do dígito em água gelada. A radiografia do quirodáctilo acometido não evidenciou erosão óssea de falange distal e à ressonância magnética havia aumento de partes moles adjacentes à borda distal do 1° quirodáctilo esquerdo.

A paciente foi submetida a procedimento cirúrgico, realizando-se assepsia, colocação de campo cirúrgico estéril, anestesia local com lidocaína a 2% e torniquete com dreno de Penrose no 1° quirodáctilo esquerdo.

Procedeu-se ressecção da pele da borda proximal, através de acesso longitudinal duplo de 0,5 cm de comprimento, expondo-se a matriz, onde havia pequena lesão arredondada e eritematosa. Após ressecção da mesma com punch de 3 mm, foi realizada curetagem da cortical da falange e cauterização do leito tumoral com bisturi elétrico. A "janela" formada na matriz foi ocluída após a sutura da pele com fio mononáilon 5,0. Realizou-se curativo compressivo com gaze e esparadrapo. O exame histopatológico confirmou o diagnóstico. Após 2 meses, havia completa ausência de dor e foi constatada presença de distrofia da lâmina ungueal.



Visualização do tumor durante o procedimento cirúrgico.



Visualização do leito tumoral após exérese do tumor.

Discussão:

A abordagem clínica e realização de técnica cirúrgica precisas são de extrema importância para a obtenção de resultados satisfatórios no pós-operatório do tumor glômico subungueal. As complicações pós-operatórias mais frequentes são recidiva, quando a remoção for incompleta e distrofia ungueal permanente, quando houver dano da matriz. A persistência de sintomas nos 3 meses iniciais após a cirurgia indica uma nova exploração, enquanto casos de dor semelhante iniciada após 1 ano de exérese indicam surgimento de nova lesão. Os principais diagnósticos diferenciais são cisto mixóide, poroma écrino, melanoma subungueal, angioleiomioma e neuromas.

Referências bibliográficas:

1. Azulay RD, Azulay DR. Dermatologia. 4ª ed. Rio de Janeiro: Guanabara Coogan; 2006.
2. Baran R, Dawber RPR. Diseases of the nails and their management. 3rd ed. Oxford: Blackwell Scientific Publications; 2001.
3. Takemura N, Fujii N, Tanaka T. Subungueal glomus tumor diagnosis based on imaging. J Dermatol. 2006 Jun;33(6):369-93.
4. Marchadier A, Cohen M, Legre R. Subungueal glomus tumors of the fingers: ultrasound diagnosis. Chir Main. 2006 Feb;25(1):16-21.
5. Moon SE, Won JH, Kwon OS, Kim JA. Subungueal glomus tumor: clinical manifestations and outcome of surgical treatment. J Dermatol. 2004 Dec;31(12):993-7.
6. Drape JL. Imaging of tumors of the nail unit. Clin Podiatr Med Surg. 2004 Oct;21(4):493-511.
7. Chen SH, Chen YL, Cheng MH, Yeow KM, Chen HC, Wei FC. The use of ultrasonography in preoperative localization of digital glomus tumors. Plast Reconstr Surg. 2003 Jul;112(1):115-9.